

# TRAITEMENT MEDICAL DES PROBLEMES DE DOS

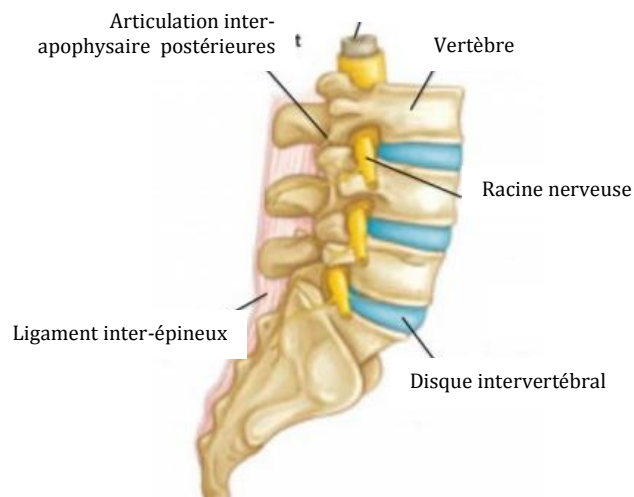
## DEFINITION ET SYMPTOMES

Lombalgie : douleur du bas du dos au niveau des vertèbres lombaires.  
Lomboradiculalgie : lombalgie associée à une douleur irradiant dans la jambe par compression de la racine nerveuse.

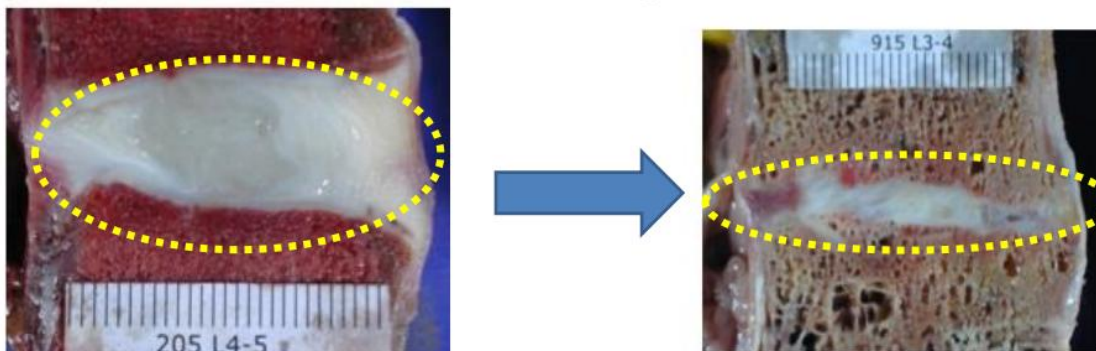
## CAUSES

Les causes de lombalgies et lombosciatiques sont multiples et se classent selon leur mécanisme :

- Atteinte discale (hernie discale, fissure discale, dégénérescence discale)
- Atteinte des articulations inter-apophysaires postérieures : arthrose, kyste
- Autres : processus inflammatoire (spondylarthrite), infectieux (spondylodiscite), tumoral.



Le vieillissement discal : discopathie avec pincement discal



## BILAN PARACLINIQUE

Souvent, le médecin peut faire le diagnostic sans examens complémentaires.

Parfois, des examens d'imagerie (radiographie, scanner, IRM) et des prises de sang peuvent être prescrits. Ils permettront de confirmer le diagnostic et d'aider à la prise en charge (infiltrations rachidiennes, chirurgie, ...).

## TRAITEMENTS MEDICAUX DE LA LOMBALGIE

**Kinésithérapie et éducation lombaire**

Des séances de kinésithérapie peuvent être prescrite pour soulager les contractures lombaires à la phase aigüe puis, après amélioration, pour renforcer la musculature abdominale et para-vertébrale.

**Médicaments**

Ils permettent de soulager les douleurs, ou au moins de les diminuer.

Des antalgiques, anti-inflammatoires non stéroïdiens, myorelaxants peuvent être prescrits, beaucoup plus rarement, des corticoïdes ou de la morphine.

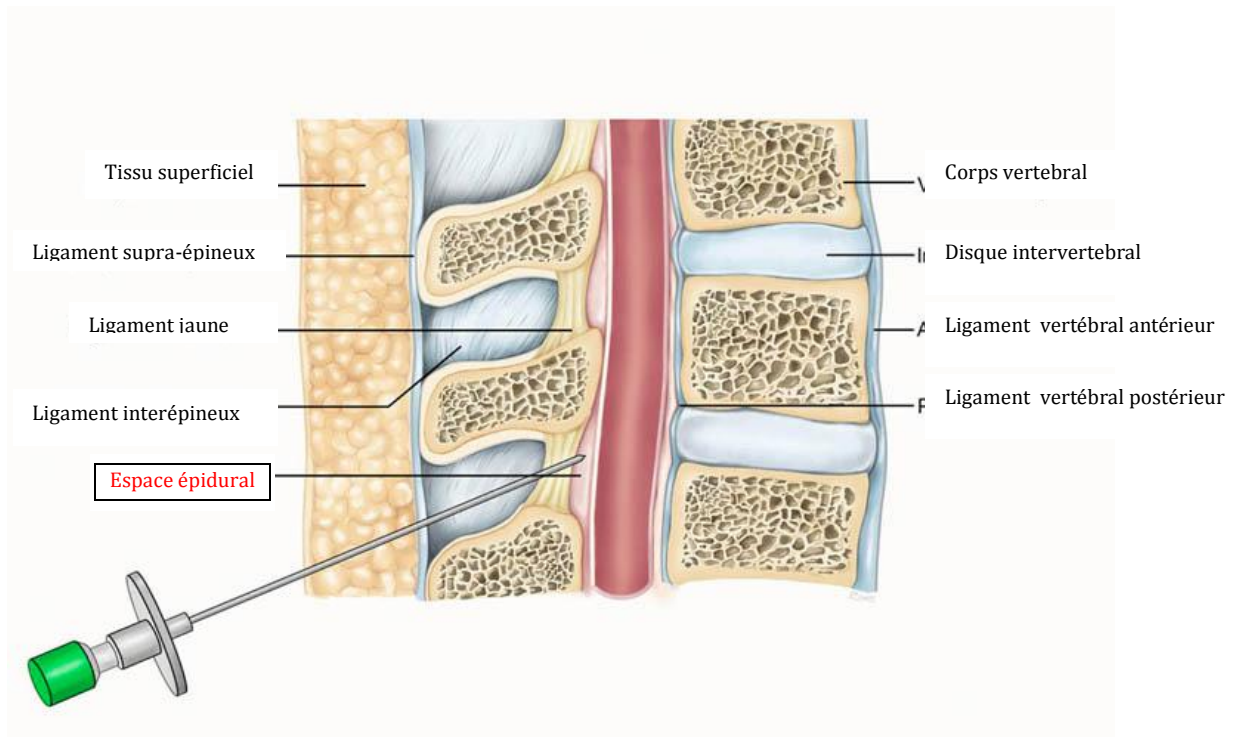
## INFILTRATIONS

Il existe différents types d'infiltrations.

### **Les infiltrations épidurales :**

Ces infiltrations sont les plus fréquentes et sont surtout prescrites en cas de lombosciatique résistant au traitement médicamenteux. Elles permettent de soulager rapidement les symptômes par une action anti-inflammatoire locale.

Il s'agit d'une injection de corticoïdes dans l'espace épidural (zone qui entoure le sac contenant les racines nerveuses), en passant par le dos du patient, entre 2 apophyses épineuses lombaires. Elles se font en position assise, le dos rond.



Ces infiltrations se font le plus souvent au cabinet du rhumatologue, parfois sous scopie par les radiologues. Elles peuvent être répétées si besoin (habituellement jusqu'à 3).

Avant infiltration, une prise de sang vous sera demandée. On vérifiera aussi vos médicaments (dont la prise d'anti-aggrégants plaquettaires ou d'anticoagulants), vos allergies et vos antécédents médicaux (dont le diabète, l'hypertension artérielle, l'ulcère gastro-duodéal). Il n'est pas demandé d'être à jeun.

Des complications existent, comme pour tout acte ; un malaise vagal (lors du geste) ou une allergie sont possibles.

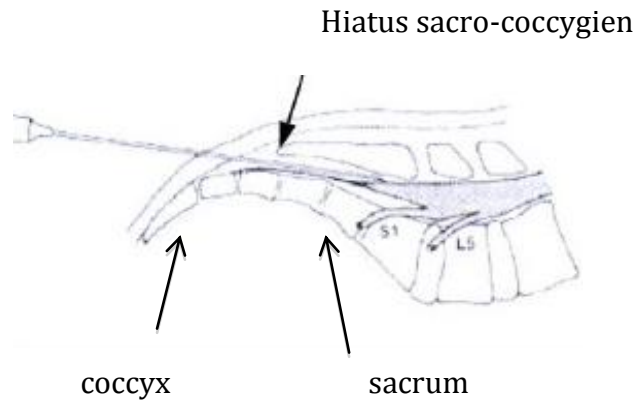
Parfois, un syndrome post-ponction lombaire peut survenir (maux de tête intense, nausées, vomissement, en position debout ou assise qui cède en position allongée)

Très rarement, il peut survenir une infection ou un hématome (<1/70000 infiltrations). Les symptômes sont de la fièvre, des frissons, des douleurs importantes au site d'injection.

Il faut alors contacter votre médecin au moindre doute.

En cas d'antécédent de chirurgie lombaire, les infiltrations épidurales se font par le hiatus sacro-coccygien, c'est-à-dire au bas de la colonne vertébrale. Elles se font en position allongée sur le ventre.

Cette technique a les mêmes avantages et les mêmes risques que les épidurales par voie inter-épineuse.



### **Autres infiltrations :**

D'autres infiltrations peuvent être proposées. Elles seront faites sous scopie par un radiologue.

- Les infiltrations foraminales.

Ces infiltrations se font en cas de lombosciatique résistante au traitement médicamenteux.

Il s'agit d'une injection de corticoïdes près de la racine nerveuse qui souffre, à sa sortie de la colonne, dans le foramen.

- Les infiltrations articulaires postérieures.

Ces infiltrations sont prescrites surtout en cas d'arthrose des articulations inter-apophysaires postérieures.

Il s'agit d'injection de corticoïdes dans les articulations inter-apophysaires postérieures.